

# Operation der Leistenhernie nach Desarda – Implementierung einer netzfreien Reparatursmethode an einer deutschen Universitätsklinik

## Inguinal Hernia Repair According to Desarda – Implementation of a Mesh-Free Method in a German University Hospital

### Zusammenfassung

Die Operationstechniken zur Leistenhernienreparation weisen entsprechend der Statistik und den aktuellen Leitlinien eine deutliche Tendenz zum netzbasierten sowie laparoskopischen Vorgehen auf. Entgegen diesem Trend zeigen wir eine Operationsmethode zur netzfreien Reparatursmethode der Leistenhernie unter Verwendung von autologem Faszienmaterial zur Verstärkung der Leistenkanalhinterwand, wie sie von Desarda beschrieben wurde.

### Einleitung

Die Entwicklung der operativen Versorgung der Leistenhernie hat in den letzten 20 Jahren in Deutschland bzw. Europa zur breiten Anwendung von alloplastischem Material und minimalinvasiven Implantationstechniken geführt. Statistische Datenbanken und Leitlinien spiegeln diese Tatsache wider [1]. Patienten äußern dennoch regelmäßig Bedenken gegenüber

körperfremden Materialien, aber auch Umfragen unter den behandelnden Chirurgen belegen die Skepsis gegenüber der Verwendung von Implantaten, insbesondere in Hinsicht auf den postoperativen chronischen Leistenschmerz. Wir haben seit 2013 eine neue Operationsmethode zur netzfreien Reparatursmethode der Leistenhernie unter Verwendung von autologem Faszienmaterial zur Verstärkung der Leistenkanalhinterwand, wie sie von Desarda beschrieben wurde, an unserer Universitätsklinik implementiert. Im vorliegenden Video zeigen und erklären wir diese Methode.

### Falldarstellung

Die Indikationsstellung für die Durchführung der ersten 20 Operationen nach Desarda erfolgte altersadaptiert sowie in Anerkennung der möglichen Ausbildung eines Rezidivs bzw. eines chronischen Schmerzsyndroms als die für uns wesentlichen Parameter der Nachbeobachtung.

Weiterhin galt der Wunsch nach einem netzfreien Vorgehen durch den Patienten sowie eine Risikokonstellation in der Schmerzanamnese als Indikation.

In dem von uns im Video gezeigten Fall handelt es sich um einen 45-jährigen Mann mit einem linksseitigen reponiblen Leistenbruch ohne wesentliche Schmerzsymptomatik, der aufgrund von Sekundärliteratur einem netzbasierten Vorgehen skeptisch gegenüberstand. Bezüglich Komorbidität und individuellem Aktivitätsniveau bestanden keine Risikofaktoren.

Wir operieren Patienten regelhaft in Intubationsnarkose oder Spinalanästhesie, eine Therapie in Lokalanästhesie ist problemlos möglich, wurde aber von uns bisher für die Desarda-Methode nicht durchgeführt. Die geringe Anzahl der Operationen in Lokalanästhesie betrifft meist Patienten mit hohem kardiopulmonalem Risikoprofil, die für uns dann nicht für die selektionierte Versorgung in der Desarda-Technik qualifizieren.

### Operationsverfahren

Das Verfahren nach Desarda wird vom Namensgeber selber publiziert [2–5] und propagiert. Studien aus anderen Arbeits-

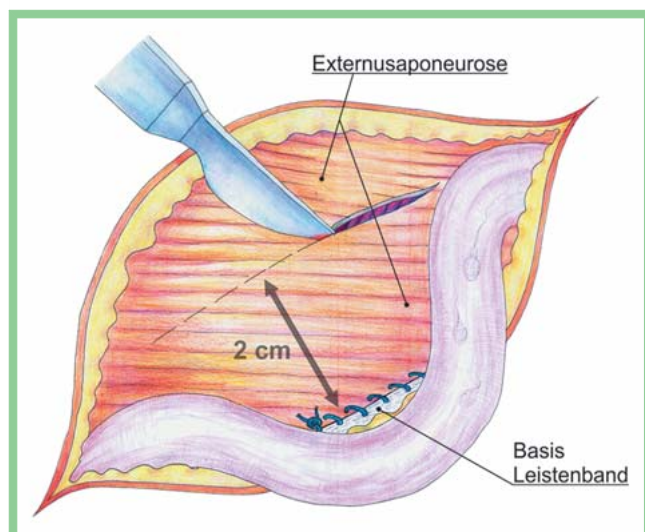


Abb. 1 Doppelpfeil zeigt kraniokaudale Ausdehnung des Faszienstreifens.

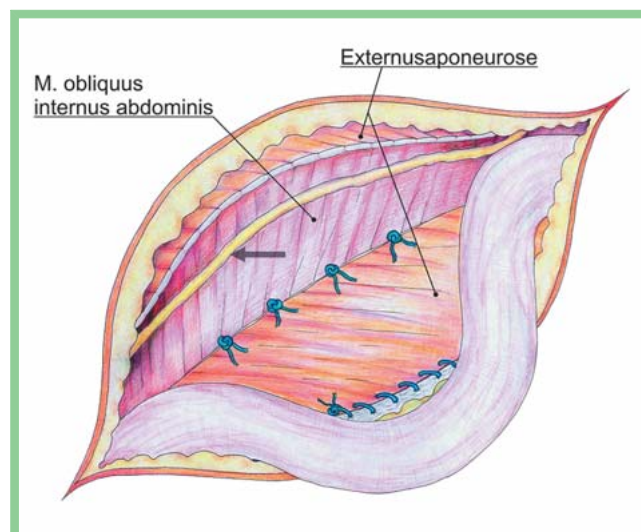


Abb. 2 Pfeil verweist auf N. iliohypogastricus.

gruppen lassen bisher nur eingeschränkte Aussagen zu den wesentlichen Parametern zu bzw. haben kurze Nachbeobachtungsintervalle [6–9]. Wir wollen dies in unserer Arbeitsgruppe aufgreifen und hierzu weiterführend publizieren.

Die wesentlichen Schritte der Präparation der Bauchwand mit Eröffnung des Leistenkanals sowie der Versorgung des Bruchsacks entsprechen den bekannten offen-chirurgischen Verfahren. Der entscheidende Teil der Operation besteht aus der Präparation und Verwendung eines Fasziestreifens der Aponeurose des M. obliquus externus abdominis zur Verstärkung der Hinterwand. Die Externusaponeurose wird zunächst an der Basis des Leistenbands fixiert (fortlaufend mit spätresorbierbarem monophilem Nahtmaterial [PDS2/0]). Dann erfolgt ca. 2 cm kranial die parallele Inzision der Faszie mit Bildung eines Streifens, der medial und lateral am originären Fasziengewebe verbunden bleibt. (Abb. 1) Der Oberrand dieses Streifens wird in Einzelknopfnahntechnik [PDS3/0] auf dem M. obliquus internus abdominis fixiert. (Abb. 2) Der Verschluss des Leistenkanals erfolgt mit dem de novo entstandenen Unterrand der Externusaponeurose an den freien Rand des Leistenbands und das weitere Vorgehen entspricht wieder den bekannten Techniken.

In den Publikationen von Desarda [2–5] wird zunächst die Verwendung nicht resorbierbaren Nahtmaterials beschrieben. Die Weiterentwicklung der Methode durch Desarda selbst führte dann zum Einsatz resorbierbarer Nähte [5]. Bezüglich der Nahtführung in fortlaufender bzw. Einzelknopftechnik wechseln in den vorliegenden Publikationen die Beschreibungen [2–5]. Wir haben unsere Methode an die Demonstration durch Desarda im Rahmen einer Liveoperation 2013 angelehnt.

Für uns ist die Verwendung spät resorbierbaren Nahtmaterials eine logische Folge einer netzfreien autologen Methode. Die fortlaufende Fixierung am Leistenband erzeugt die notwendige Stabilität. Der De-novo-Oberrand der Hinterwand ist wesentlich weniger mechanischem Stress ausgesetzt und die Durchführung von Einzelknopfnähten ist hier zur Ver-

## Abstract

Inguinal hernia repair shows a clear tendency towards mesh-based as well as laparoscopic approaches. This is widely

reflected in data-based statistics and guidelines. In contrast we have initiated and hereby illustrate the surgical method according to Desarda using autologous fascia to repair inguinal hernia.

meidung einer Nervenirritation (N. iliohypogastricus) sinnvoll.

## Fazit

In Anlehnung an die von Desarda beschriebene und publizierte Methode haben wir im Februar 2013 begonnen, an der Chirurgischen Universitätsklinik Rostock nach entsprechender Patientenselektion diese Operation durchzuführen. Im Gegensatz zur derzeitigen Entwicklung der Hernienversorgung handelt es sich bei der Operation nach Desarda um eine gut zu erlernende und bei geeigneter Patientenselektion mit einer geringen Komplikationsrate durchführbare Methode. Unsere Implementierungsphase mit 20 operierten Patienten und einem Follow-up von 6 Monaten hat in unserer Klinik zu einer Ausweitung der Indikation und Verbreiterung der Anzahl der Operateure geführt. Das Wesen der Operation soll in dem Video demonstriert werden.

Der **Link zum Video:**



**Interessenkonflikt:** Nein

**M. Philipp, S. Förster, E. Klar**

Allgemein-, Thorax-, Gefäß- und Transplantationschirurgie, Chirurgische Universitätsklinik Rostock, Deutschland

## Literatur

- 1 Simons MP, Aufenacker T, Bay-Nielsen M et al. European Hernia Society guidelines on the treatment of inguinal hernia in adult patients. *Hernia* 2009; 13: 343–403
- 2 Desarda MP. Inguinal herniorrhaphy with an undetached strip of external oblique aponeurosis: a new approach used in 400 patients. *Eur J Surg* 2001; 167: 443–448
- 3 Desarda MP. Physiological repair of inguinal hernia: a new technique (study of 860 patients). *Hernia* 2006; 10: 143–146

- 4 Desarda MP, Ghosh MSA. Comparative study of open mesh repair and Desarda's no-mesh repair in a district hospital in India. *East Cent Afr J Surg* 2006; 11: 28–34
- 5 Desarda MP. No-mesh inguinal hernia repair with continuous absorbable sutures: a dream or reality? A study of 229 patients. *Saudi J Gastroenterol* 2008; 14: 122–127
- 6 Szopinski J, Kapala A, Prywinski S et al. Desarda technique for inguinal hernia treatment: first Polish experiences. *Pol Przegl Chir* 2005; 77: 159–168
- 7 Szczesny W, Szopinski J, Reslinski A et al. Early post-operative pain after Lichtenstein and Desarda hernioplasty. *Chirurgia Polska* 2010; 12: 67–75
- 8 Szopinski J, Dabrowiecki S, Pierscinski S et al. Desarda versus Lichtenstein technique for primary inguinal hernia treatment: 3-year results of a randomized clinical trial. *World J Surg* 2012; 36: 984–992
- 9 Manyilirah W, Kijjambu S, Upoki A et al. Comparison of non-mesh (Desarda) and mesh (Lichtenstein) methods for inguinal hernia repair among black African patients: a short-term double-blind RCT. *Hernia* 2012; 16: 133–144

## Bibliografie

**DOI** <http://dx.doi.org/10.1055/s-1545865>

Zentralbl Chir 2015; 140: 1–2

© Georg Thieme Verlag KG Stuttgart · New York · ISSN 0044-409X

## Korrespondenzadresse

**Dr. Mark Philipp**

Allgemein-, Thorax-, Gefäß- und Transplantationschirurgie  
Chirurgische Universitätsklinik Rostock  
Schillingallee 35  
18057 Rostock  
Deutschland  
Tel.: 03 81/4946001  
Fax: 03 81/4946002  
mark.philipp@med.uni-rostock.de

## Kontaktadresse Mediathek

**Aesculap Akademie GmbH**

Am Aesculap Platz  
78532 Tuttlingen  
Deutschland  
Tel.: 0 74 61/95 11 32  
Fax: 0 74 61/95 20 50  
mediathek@aesculap-akademie.de

H

Freigabe für E-First