

Межрегиональная общественная организация
«Общество герниологов»



Периодическое издание
«Вестник герниологии»
(сборник научных статей)

Выпуск II

Москва, 2006

<i>Д.Ю.Богданов, А.В.Протасов, А.А.Кутин, Д.Л.Титаров</i> ОТДАЛЕННЫЕ РЕЗУЛЬТАТЫ ХИРУРГИЧЕСКОГО ЛЕЧЕНИЯ ГРЫЖ ЖИВОТА	45
<i>А.А.Ботезату</i> СОЧЕТАНИЕ ОПЕРАЦИИ О. RAMIREZ С АУТОДЕРМОПЛАСТИКОЙ В ЛЕЧЕНИИ РЕЦИДИВНЫХ СРЕДИННЫХ ПОСЛЕОПЕРАЦИОННЫХ ГРЫЖ БОЛЬШИХ И ГИГАНТСКИХ РАЗМЕРОВ	49
<i>Ю.С. Винник, С.И. Петрушко, С.В. Миллер, Д.В. Попов</i> РЕЗУЛЬТАТЫ ГЕРНИОПЛАСТИКИ С ПРИМЕНЕНИЕМ СЕТЧАТЫХ ЭНДОПРОТЕЗОВ В ОПЕРАТИВНОМ ЛЕЧЕНИИ ПОСЛЕОПЕРАЦИОННЫХ ВЕНТРАЛЬНЫХ ГРЫЖ	54
<i>В.В.Власов, А.И.Суходоля, А.А.Грешило, С.Р.Микитюк</i> ГЕРНИОПЛАСТИКА ПАХОВЫХ ГРЫЖ МЕТОДОМ M.P. DESARDA	57
<i>В.А.Горский, А.П.Фаллер, Э.Р.Ованесян, М.А.Агапов</i> К ВОПРОСУ ФОРМИРОВАНИЯ ВЕНТРАЛЬНЫХ ГРЫЖ ПОСЛЕ ЛАПАРОСКОПИЧЕСКОЙ ХОЛЕЦИСТЭКТОМИИ	61
<i>М.Д.Дибиров, И.Д.Киртадзе, Ш.М.Гаджибакаров, Г.Г.Надарая</i> ПРОТИВОРЕЦИДИВНАЯ ХИРУРГИЯ ПАХОВОЙ ГРЫЖИ У ЛИЦ СТАРШЕ 70 ЛЕТ	65
<i>С.М.Дыньков, Н.К.Тарасова, В.П.Рехачев, Е.А.Петухов</i> ХИРУРГИЧЕСКОЕ ЛЕЧЕНИЕ ПОСЛЕОПЕРАЦИОННЫХ ВЕНТРАЛЬНЫХ ГРЫЖ	67
<i>В.В. Ждановский, В.В. Дарвин, Т.М. Панина</i> ГЕРНИОПЛАСТИКА В ПОЛИКЛИНИЧЕСКОМ АМБУЛАТОРНОМ ЦЕНТРЕ: ОСНОВНЫЕ ПРОБЛЕМЫ И ПУТИ РЕШЕНИЯ	72
<i>В.В.Жебровский, В.В.Пузако, Т.Г.Лунина</i> ХИРУРГИЧЕСКАЯ РЕАБИЛИТАЦИЯ БОЛЬНЫХ СО СПЕАЧНОЙ БОЛЕЗНЬЮ БРЮШИНЫ И ПОСЛЕОПЕРАЦИОННЫМИ ВЕНТРАЛЬНЫМИ ГРЫЖАМИ (ПВГ)	76
<i>В.П.Земляной, А.В.Печерский, К.Л.Старосельцев, А.В.Кузовлев</i> ПАХОВЫЕ ГРЫЖИ У МУЖЧИН СТАРШИХ ВОЗРАСТНЫХ ГРУПП	78

В.В.Власов, А.И.Суходоля, А.А.Грешило, С.Р.Микитюк
ГЕРНИОПЛАСТИКА ПАХОВЫХ ГРЫЖ МЕТОДОМ М.Р.
DESARDA

**Кафедра хирургии ФПО Винницкого НМУ им. Н.И.Пирогова,
г.Хмельницкий, Украина**

Вступление. Паховая грыжа (ПГ) наиболее распространена среди наружных грыж живота, на ее долю приходится 60 - 80%. В хирургических стационарах производится 4 - 6% операций по поводу ПГ (3). Несмотря на множество существующих методов хирургического лечения ПГ, вопрос выбора метода герниопластики до настоящего времени не потерял своей актуальности.

Современная концепция лечения ПГ основана на пластике пахового канала (ПК) путем использования синтетических материалов без натяжения тканей (tension free repair) (5). Однако использование этих материалов для герниопластики возможно только при наличии согласия больного. В связи с пожизненным пребыванием в тканях инородного тела и возможным развитием осложнений не желательно производить аллопластику молодым больным (18-26 лет) с первичной ПГ. В тех случаях, когда после первичной герниоаллопластики произошло нагноение раны, повторная установка имплантата становится проблематичной. Немаловажное значение для проведения аллопластики имеет и высокая стоимость имплантата (2).

Современные методы лечения ПГ с использованием сетчатых имплантатов значительно уменьшают число рецидивов болезни. Однако при этом виде пластики у больных нередко развиваются осложнения, связанные с пребыванием в тканях инородного тела. К ним относят длительное ощущение инородного тела в области проведенной пластики, хронический болевой синдром, втягивание в рубцовый процесс семенного канатика, дегенеративные и атрофические изменения яичка, формирование спаек и кишечных свищей при контакте протеза с содержимым брюшной полости, инфицирование протеза, его миграция с аррозией органов, рецидивы грыжи за счет смещения и сморщивания имплантата) (1,5).

Существующие методы герниопластики в большинстве случаев не учитывают физиологической функции ПК. В свое время С.С. Юдин (3) отметил, что „ ... во врачебном искусстве, особенно же в хирургии, натурой является анатомический субстрат и физиологическая функция человека. И задачей хирургов при любых научных поисках всегда было и будет внимательно и осмысленно подражать природе ". С этой точки зрения современные методы герниопластики еще во многом далеки от совершенства, так как в основу их выполнения положен анатомический субстрат без учета физиологической функции ПК.

Цель работы. Изучить возможность использования герниопластики методом М.Р.Desarda в лечении больных первичной ПГ. Провести анализ отдаленных результатов герниопластики данным методом.

Материалы и методы. Исследования проведены на 52 больных (женщин - 6, мужчин - 46) с ПГ. Возраст больных находился в пределах 24 - 71 лет (средний возраст составил $53,4 \pm 12,9$ лет).

Все пациенты обследованы клинически и лабораторно. У больных обязательно изучалось состояние системы гемостаза (количество тромбоцитов, начало и конец свертывания крови, длительность кровотечения). Непосредственно перед операцией больные консультированы смежными специалистами.

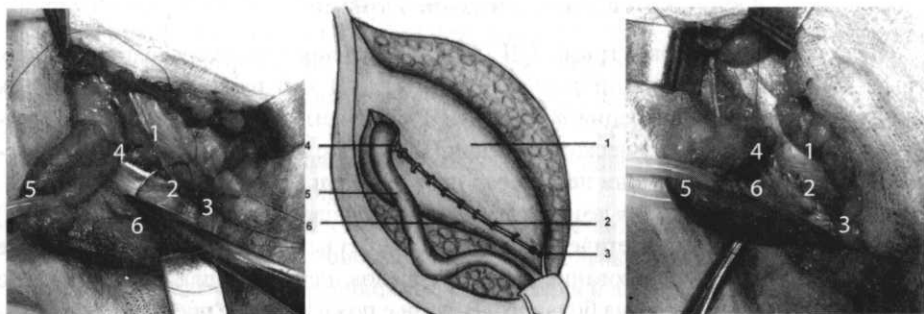


Рис. 1. Нижний край апоневроза наружной косой мышцы живота, фиксированный к паховой связке.

1. Краниальный листок апоневроза НКМЖ. 2. Непрерывный шов, соединяющий нижний край листка апоневроза НКМЖ с паховой связкой. 3. Лобковый бугорок. 4. Глубокое паховое кольцо. 5. Семенной канатик. 6. Кaudальный листок апоневроза НКМЖ.

Всем больным выполнена герниопластика по методу М.Р.Desarda (4,6). Данная методика позволяет укрепить заднюю стенку ПК собственными тканями без их натяжения. Операция начинается через классический паховый доступ. Выделяется поверхностное паховое кольцо. Апоневроз наружной косой мышцы живота (НКМЖ) рассекается по ходу его волокон, параллельно паховой связке (ПС), на уровне верхнего края поверхностного пахового кольца. Семенной канатик (круглая связка) мобилизуется и держалкой отводится в сторону. Обрабатывается грыжевой мешок. Нижний край краниального лоскута апоневроза НКМЖ пришивается непрерывной полипропиленовой лигатурой под семенным канатиком (круглой связкой) к заднему краю ПС. Шов накладывается от лонного бугорка до медиального края глубокого пахового кольца (рис.1).

Далее фиксированный к ПС апоневроз НКМЖ, отступя на 1,5 - 2 см выше линии наложенного шва, рассекается по ходу волокон параллельно ПС. Верхний край образовавшейся полоски апоневроза НКМЖ подшивается аналогичной лигатурой к подлежащим мышцам живота (рис. 2).

На сформированной и укрепленной задней стенке ПК размещается семенной канатик (круглая связка), над которым, непрерывной лигатурой, сшиваются края апоневроза НКМЖ в стык. Аутопластика ПК методом М.Р.Desarda физиологически обоснованная, позволяет произвести укрепление задней стенки ПК собственными тканями без их натяжения. Методика технически простая, по мнению автора, может применяться при косых и прямых ПГ, без развития осложнений, характерных для аллопластических методов лечения (7).

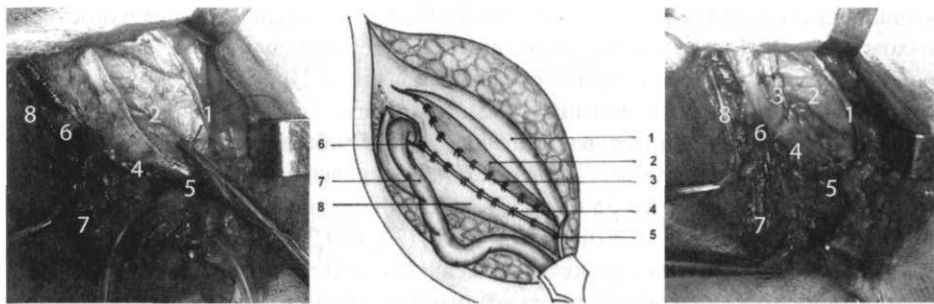


Рис. 2. Формирование задней стенки пахового канала выкроенной полоской апоневроза наружной косой мышцы живота.

1. Отсепарированный крациальный листок апоневроза НКМЖ. 2. Внутренняя косая мышца живота, виднеющаяся в разрезе. 3. Непрерывный шов между верхним краем полоски апоневроза НКМЖ, соединяющий ее с мышцей. 4. Непрерывный шов, соединяющий нижний край полоски с паховой связкой. 5. Лобковый бугорок. 6. Глубокое паховое кольцо. 7. Семенной канатик. 8. Каудальный листок апоневроза НКМЖ.

Результаты. Операции по методу М.Р. Desarda выполнены 52 больным по поводу различных форм ПГ: косой (тип II по классификации Nyhus) - 32, прямой (тип ША) - 7, комбинированной (тип ШБ) - 4. Правосторонняя локализация грыжи наблюдалась у 30 больных, левосторонняя - у 17, двухсторонняя - у 4. Одному больному герниопластика произведена после хирургического вмешательства с целью устранения выраженного болевого синдрома, как осложнения лапароскопической герниопластики.

Операции выполнялись под эндотрахеальным (12), внутривенным наркозом (6), спинномозговой анестезией (34). Последнюю проводили на уровне L_1 - L_n путем введения в спинномозговой канал 4 мл маркаина, что обеспечивало достаточно продолжительное и адекватное обезболивание.

В процессе хирургического лечения 12 больных ПГ нами была изучена анатомия ПК. При измерении составляющих ПК у больных косой ПГ получили следующие результаты. Длина ПС находилась в пределах 105 - 165 мм ($140,0 \pm 21,4$ мм), угол наклона ПС равнялся $35 - 47^\circ$ ($40,3 \pm 4,9^\circ$). Продольный размер поверхностного пахового кольца не превышал 25 - 50 мм ($36,6 \pm 9,9$ мм), поперечный размер был в пределах 14 - 30 мм ($17,8 \pm 6,2$ мм). Во всех наблюдениях медиальная часть поверхностного пахового кольца на $10,1 \pm 1,5$ мм прикрывалась изнутри прямой мышцей живота. Паховый канал имел длину 52 - 70 мм ($64,2 \pm 7,5$ мм). Глубокое паховое кольцо располагалось выше ПС на 2-7 мм ($5,3 \pm 1,8$ мм). Его латеральный край проецировался на середину ПС или медиально от неё до $8,2 \pm 13,4$ мм. Продольный размер глубокого пахового кольца составил 30 - 45 мм ($35,0 \pm 5,3$ мм), поперечный - 13 - 20 мм ($17,8 \pm 6,2$ мм). Грыжевой мешок косой ПГ в наших наблюдениях располагался латерально от элементов семенного канатика.

Результаты исследования показали, что при косой ПГ отмечается увеличение размеров поверхностного и глубокого паховых колец. У 1/3 больных паховые кольца проекционно соприкасались своими краями, а у 1/4 больных они наслаивались друг на друга на протяжении 10 мм. В процессе формирования косой ПГ

медиальный край глубокого пахового кольца и латеральный край поверхностного пахового кольца взаимно приближаются, т.е. происходит сближение и даже, в ряде случаев, наложение колец. Таким образом, при косой ПГ происходит изменение строения пахового канала по типу его выпрямления.

При определении размеров составляющих ПК у больных с прямой ПГ нами получены следующие данные. Длина ПС была в пределах 140-160 мм ($148,0 \pm 8,4$ мм), угол наклона ее равен $35 - 45^\circ$ ($38,0 \pm 4,5^\circ$). Продольный размер поверхностного пахового кольца не превышал 22 - 45 мм ($30,0 \pm 9,2$ мм), поперечный - 13 - 25 мм ($17,2 \pm 5,2$ мм). Во всех наблюдениях медиальная часть поверхностного пахового кольца на $10,2 \pm 1,7$ мм прикрывалась изнутри прямой мышцей живота. Длина пахового канала составила 55 - 70 мм ($65,5 \pm 7,0$ мм). Глубокое паховое кольцо располагалось выше ПС на 5 - 6 мм ($5,6 \pm 0,6$ мм), его латеральный край проецировался на 5 - 11 мм ($9,5 \pm 4,4$ мм) медиальнее середины ПС. Продольный размер глубокого пахового кольца имел 10 - 22 мм ($13,8 \pm 5,2$ мм), поперечный - 10 - 22 мм ($12,6 \pm 5,2$ мм). Грыжевой мешок прямой ПГ во всех наблюдениях располагался медиально от элементов семенного канатика.

Результаты исследования показали, что при прямой ПГ диаметр глубокого пахового кольца не изменяется, т.е. соответствует нормальным анатомическим размерам. Поверхностное паховое кольцо увеличивается в размерах за счет смещения его латерального края кнаружи с проекционным наложением на грыжевые ворота. Паховый канал при этом не изменяет свое направление, но уменьшается в длине. Отмеченные особенности анатомии ПК учтены при проведении герниопластики.

При косой ПГ грыжевой мешок удаляли, его культю смещали под мышцы по Красинцеву-Баркеру, ушивали глубокое паховое кольцо до нормальных размеров.

В случае прямой ПГ грыжевой мешок, освобожденный от поперечной фасции, вправляли в брюшную полость, восстанавливали целостность поперечной фасции. Далее операция выполнялась по методу М.Р.Desarda, аналогично описанному выше.

Двигательная активность в послеоперационный период пациентам не ограничивалась. При необходимости проводилась профилактика тромбоэмболических осложнений препаратами низкомолекулярного гепарина (клексан, фраксипарин). Гнойно-септические осложнения предотвращались путем бережного оперирования, тщательного гемостаза, однократного интраоперационного внутривенного введения цефалоспоринов III поколения (цефтриаксон).

Герниопластика М.Р.Desarda может быть использована при плановых (50) и экстренных (2) операциях в различных возрастных группах больных. Рецидива грыжи у больных, оперированных методом М.Р.Desarda в сроки от 3 месяцев до 1 года, мы не наблюдали. Осложнений, требующих хирургического вмешательства, также не было. Отмечено, что качество жизни у пациентов, прооперированных указанной методикой значительно лучше, чем у лиц оздоровленных другими методами герниопластики (1). Аутопластика ПК по М.Р.Desarda заслуживает дальнейшего изучения, как альтернатива существующим методам хирургического лечения ПГ.

Выводы

1. Паховая грыжа вызывает существенные изменения в анатомическом строении пахового канала.
2. Герниопластика при паховой грыже должна быть технически простой с максимальным сохранением физиологической функции пахового канала.
3. Метод М.Р.Desarda позволяет использовать собственные ткани для эффективно-го закрытия слабого места пахового промежутка.
4. Перспективой научного поиска является определение четких критериев индивидуального применения метода М.Р. Desarda для хирургического лечения больных с паховой грыжей.

Список литературы

1. Власов В.В., Суходолы А.Л., Грешило О.О., Микитюк С.Р., Загоруйко В.В. Порівняльна характеристика сучасних методів лікування пахвинної грижі // Матеріали ІІІ Всеукраїнської науково-практичної конференції з міжнародною участю „Сучасні способи хірургічного лікування гриж живота” (14-15 квітня 2006). - Київ, 2006. - С.114-116.
2. Домбровецькі С., Капала А., Шопіньські Я. Результати лікування первинних пахвинних гриж: методом Дезарда // Матеріали ІІ Всеукраїнської науково-практичної конференції з міжнародною участю. „Хірургічне лікування гриж: живота з використанням сучасних пластичних матеріалів” (24-25 вересня 2004). - Алушта-Сімферополь, 2004. - С. 127-129
3. Кукуджанов Н.И. Паховые грыжи.. - М.: Медицина, 1969. - 440 с
4. Лерчук О.М., Павловський М.П. Операція Desarda - альтернатива до сучасних методів лікування пахвинних гриж: // Матеріали І Всеукраїнської науково-практичної конференції з міжнародною участю „Нові технології в хірургічному лікуванні гриж: живота” (18 квітня 2003). - Київ, 2003. - С. 26-27.
5. Нестеренко Ю. А., Газиев Р. М. Паховые грыжи.. Реконструкция задней стенки пахового канала. - М.: БИНОМ, Лаборатория знаний, 2005. - 144 с.
6. Desarda M.P. New method of inguinal hernia repair: A new solution // ANZ Journal of Surgery. - 2001. - v. 71, №4. - P.241-244.
7. Desarda M.P. Physiological repair of inguinal hernia for complete cure // Polsko-Ukrainska Konferencja Naukowego-Szkoleniowa „Nowe techniki w chirurgii przepuklin. Zycie powloki jamy brzusznej ” (14-15 października 2005). - Bydgoszcz, 2005. - P. 48

В.А.Горский, А.П.Фаллер, Э.Р.Ованесян, М.А.Агапов

К ВОПРОСУ ФОРМИРОВАНИЯ ВЕНТРАЛЬНЫХ ГРЫЖ ПОСЛЕ ЛАПАРОСКОПИЧЕСКОЙ ХОЛЕЦИСТЭКТОМИИ.

Кафедра хирургии МБФ РГМУ, 55 ГКБ, Москва

Настоящее сообщение посвящено оценке возникновения послеоперационных вентральных грыж после лапароскопической холецистэктомии (ЛХЭ).